

Profils épidémiocliniques et évolutifs de la maladie cœliaque de l'adulte : À propos de 56 cas

- Nour, BEN SAFTA, Service de Gastro-entérologie, Hôpital Charles Nicolle, Tunis, TUNISIE
- Shema, AYADI, Service de Gastro-entérologie, Hôpital Charles Nicolle, Tunis, TUNISIE
- Yosra, ZAIMI, Service de Gastro-entérologie, Hôpital Charles Nicolle, Tunis, TUNISIE
- Emna, BELHADJ MABROUK, Service de Gastro-entérologie, Hôpital Charles Nicolle, Tunis, TUNISIE
- Asma, MENSI, Service de Gastro-entérologie, Hôpital Charles Nicolle, Tunis, TUNISIE
- Leila, MOUELHI, Service de Gastro-entérologie, Hôpital Charles Nicolle, Tunis, TUNISIE
- Radhouane, DEBBECHE, Service de Gastro-entérologie, Hôpital Charles Nicolle, Tunis, TUNISIE

Introduction:

La maladie cœliaque (MC) est une entéropathie auto-immune aux manifestations cliniques variées. Le régime sans gluten (RSG) est le seul moyen permettant une restitution ad integrum des lésions muqueuses intestinales.

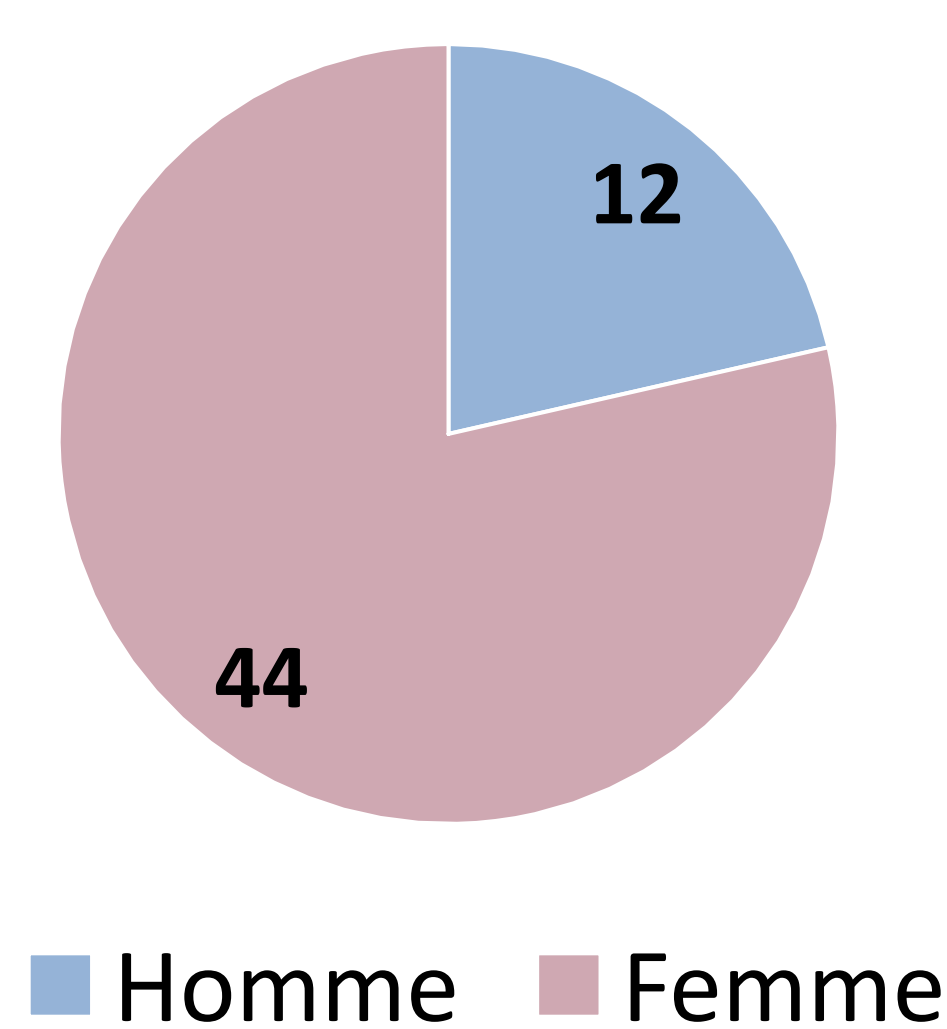
Objectif de l'étude:

Préciser les différents aspects épidémiocliniques et évolutifs de la MC.

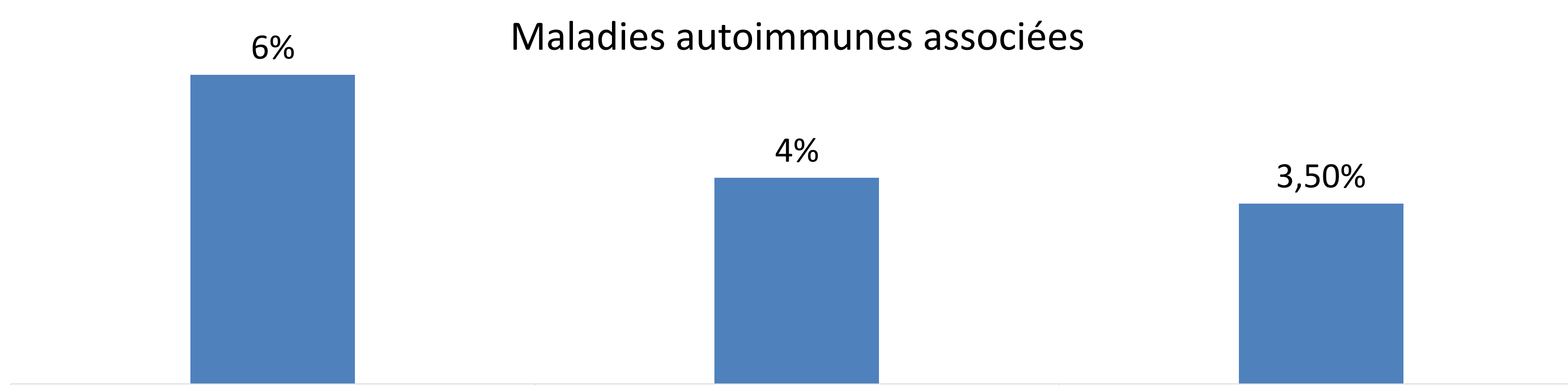
Résultats:

- Cinquante-six patients ont été inclus.

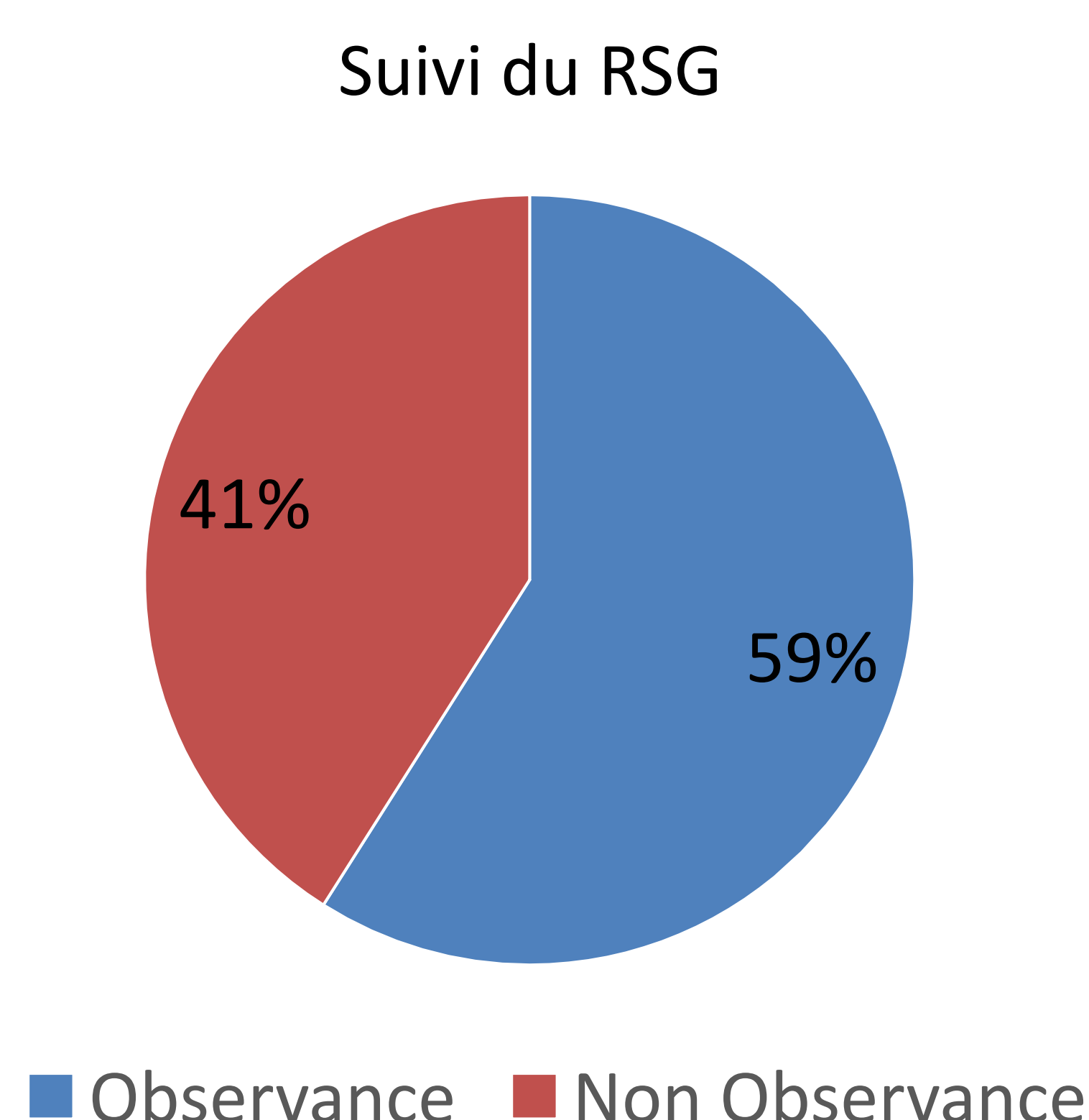
Sexe Ratio H/F	0,27
Âge moyen	41,67 ans [18-75]
Durée d'évolution moyenne	11,44 ans
Antécédent familial de MC	18%



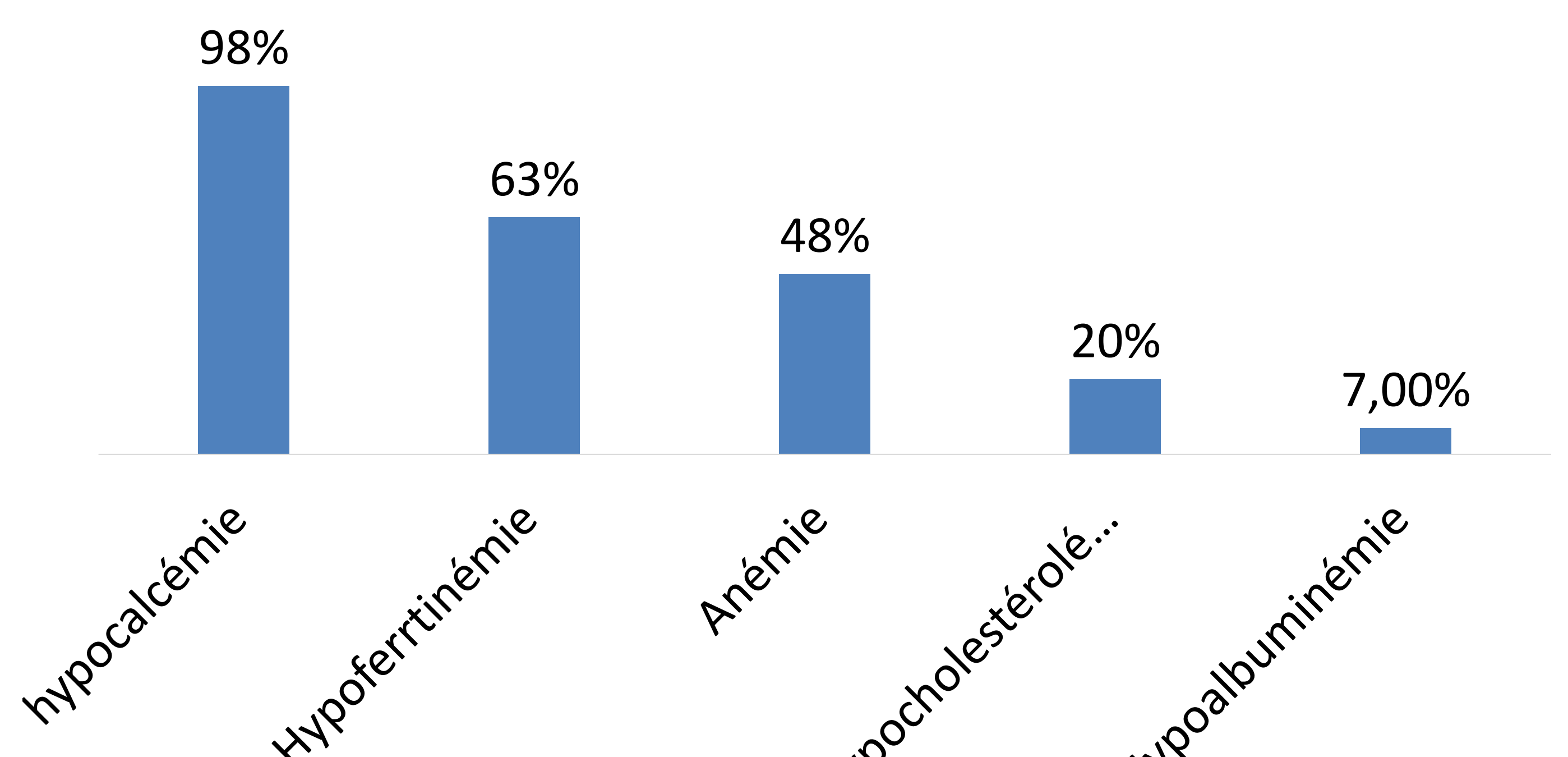
Les maladies autoimmunes étaient associées à la MC chez 10,1% des patients.



- Les signes cliniques révélateurs de la maladie étaient majoritairement digestifs (91%).
- Un trouble de la minéralisation osseuse avait été notée chez 42,9% des patients:
 - ostéopénie (28,6%)
 - Ostéoporose (14,3%)
- Soixante-trois pour cent des patients avait un indice de masse corporelle normal (18,5-24,9 kg/m²)
- Quarante-trois patients (76,7%) avaient un suivi régulier de la maladie, d'une consultation annuelle au moins..



- La réponse clinique était notée chez 65% des patients.
- Sur le plan biologique, La quasi-totalité des patients (95%) présentait au moins une persistance d'un signe biologique de carence.



- La quasi-moitié de nos patients (48,1%) avaient négativé la sérologie de la MC.
- Un contrôle endoscopique et histologique a été réalisée chez 87,5% des patients (n=49). Quatorze patients seulement avait une restitution ad integrum des lésions intestinales.

Conclusion

La MC se présente sous plusieurs phénotypes. Dans notre étude, la maladie a été révélée par des signes digestifs dans la majorité des cas. Ceci souligne le manque de dépistage chez les personnes à risque et ayant des présentations atypiques.