

La nécrobiose lipoïdique : étude d'une série hospitalière de 11 cas

Wiem, BEN ELHAJ, Résidente en Médecine Interne, Service de Dermatologie, Hôpital Habib Thameur, Tunis, Tunisie

Anissa, ZAOUAK, Professeur agrégé, Service de Dermatologie, Hôpital Habib Thameur, Tunis, Tunisie

Zohra, AYDI, Professeur agrégé, Service de Dermatologie, Hôpital Habib Thameur, Tunis, Tunisie

Fatma, DAOUD, Professeur agrégé, Service de Médecine Interne, Hôpital Habib Thameur, Tunis, Tunisie

Amal, CHAMLI, Assistante Hospitalo-Universitaire, Service de Dermatologie, Hôpital Habib Thameur, Tunis, Tunisie

Fatma, BOUSSEMA, Professeur, Service de Médecine Interne, Hôpital Habib Thameur, Tunis, Tunisie

Houda, HAMMAMI, Professeur, Service de Dermatologie, Hôpital Habib Thameur, Tunis, Tunisie

Samy, FENNICHE, Professeur, Service de Dermatologie, Hôpital Habib Thameur, Tunis, Tunisie

Introduction :

La nécrobiose lipoïdique est une dermatose granulomateuse rare, fréquemment associée au diabète, de physiopathologie mal connue. Nous rapportons une série de 11 cas de nécrobiose lipoïdique.

Matériels et méthodes :

Il s'agissait d'une étude rétrospective monocentrique au service de dermatologie de l'hôpital Habib Thameur de Tunis menée sur une durée de 20 ans (2002-2022).

Résultats :

- Ils s'agissaient de neuf femmes et deux hommes.
- L'âge moyen de nos patients était de 43,8 ans avec des extrémités d'âge entre 17 et 76 ans.
- Le délai d'évolution variait de 3 mois à 7 ans.
- La symptomatologie était à type placards érythémateux scléreux bien circonscrits avec un centre jaunâtre atrophique au niveau des faces antérieures des jambes comme le montre la figure 1.

• L'unilatéralité des lésions était décrite chez trois patients.


• Les maladies apparentées sont résumées sur la figure 2.

• Le diagnostic de nécrobiose lipoïdique était confirmé histologiquement chez neuf patients.

Figure 1: lésions cutanées de nécrobiose lipoïdique chez trois patients

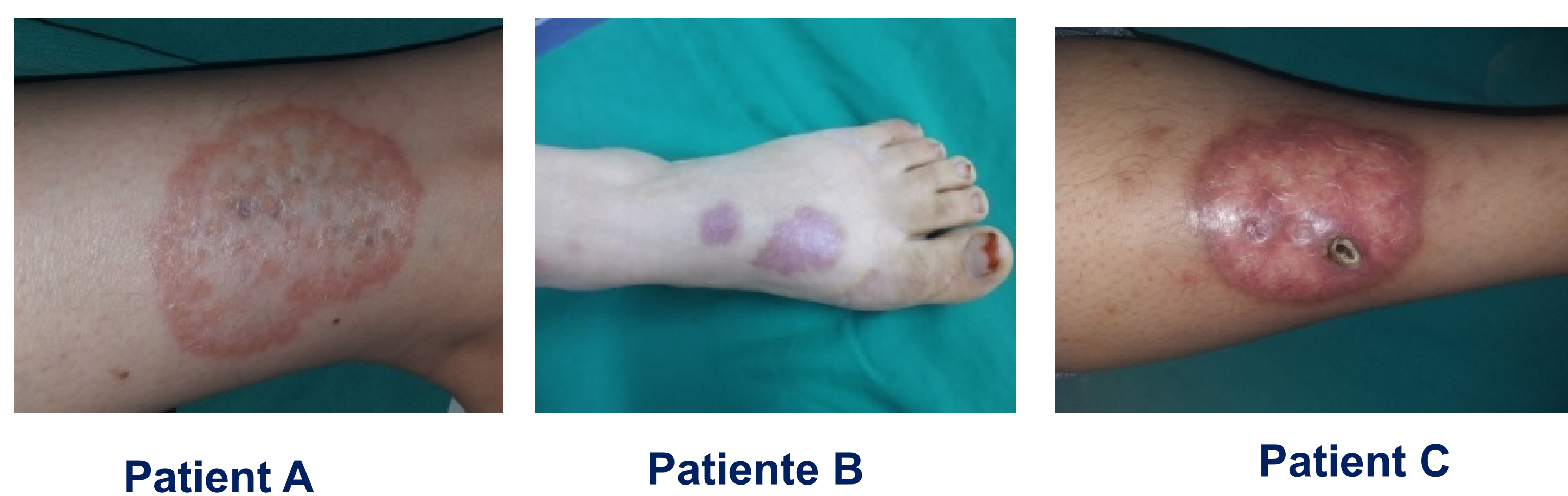

Figure 2: Les maladies apparentées à la nécrobiose lipoïdique



• La biopsie cutanée montrait une réaction inflammatoire granulomateuse dermique avec présence de cellules épithélioïdes et quelques cellules géantes. Il s'y associait un stroma conjonctif altéré.

• Des dépôts pigmentaires étaient trouvés dans deux cas.

• Une corticothérapie locale était prescrite chez 10 patients et une abstention thérapeutique chez une patiente.

• L'évolution était marquée par une amélioration partielle des lésions, une patiente a eu une bonne évolution après des séances de Laser CO2 fractionné.

Conclusion :

La nécrobiose lipoïdique, quoique rare, doit être reconnue par les internistes et les dermatologues étant donnée l'association fréquente avec le diabète afin d'entamer une prise en charge efficace et précoce et de minimiser le risque cicatriciel inesthétique.